

# 両膝関節内側型円板状半月板損傷を認めた一例

矢頭 透<sup>1)</sup> 湯朝 友基<sup>2)</sup> 張 敬範<sup>2)</sup> 江本 玄<sup>2)</sup>

1) 江本ニーアンドスポーツクリニック リハビリテーション部  
2) 江本ニーアンドスポーツクリニック 整形外科

**【Key word】** 内側型円板状半月板、関節鏡視下手術、筋力

**【はじめに】**

円板状半月板は日本を含むアジア圏で多く見られることが知られており、そのほとんどが外側型円板状半月板である。円板状半月板損傷後には、離断性骨軟骨炎(以下OCD)を併発することがある。また、ごく稀に内側型円板状半月板(以下DMM)が存在することが知られており、Dickason<sup>1)</sup>やKimら<sup>2)</sup>の報告では、DMMの発生率は0.06~0.3%と述べている。

今回、両膝関節に認めたDMM損傷に対して、関節鏡視下手術(以下AS)を施行した一症例を経験したため報告する。

**【症例紹介】**

14歳、男性、身長:159.7cm 体重:48.0kg BMI:18.8kg/m<sup>2</sup>  
スポーツ:テニス、空手 主訴:両膝痛(歩行時、膝屈伸時)  
誘因なく両膝痛を認め、他院へリハビリテーション目的に通院し、改善傾向。その後、空手の大会へ出場したが、疼痛が増強したため、当院へ紹介。両側DMM損傷と診断、ASにて両膝DMM部分切除術を施行。

**【医学的情報】**

視診: 両膝外反膝、先天性奇形(左母指短指症)

触診: 腫脹、熱感(-/-) 疼痛: 屈伸時・歩行時

整形外科的テスト: 内側関節裂隙圧痛(+/-)、McMurray test(以下McM +/+)


関節可動域: 両膝関節+3°/145°

等尺性膝伸展筋力: 42.0/32.8kgf

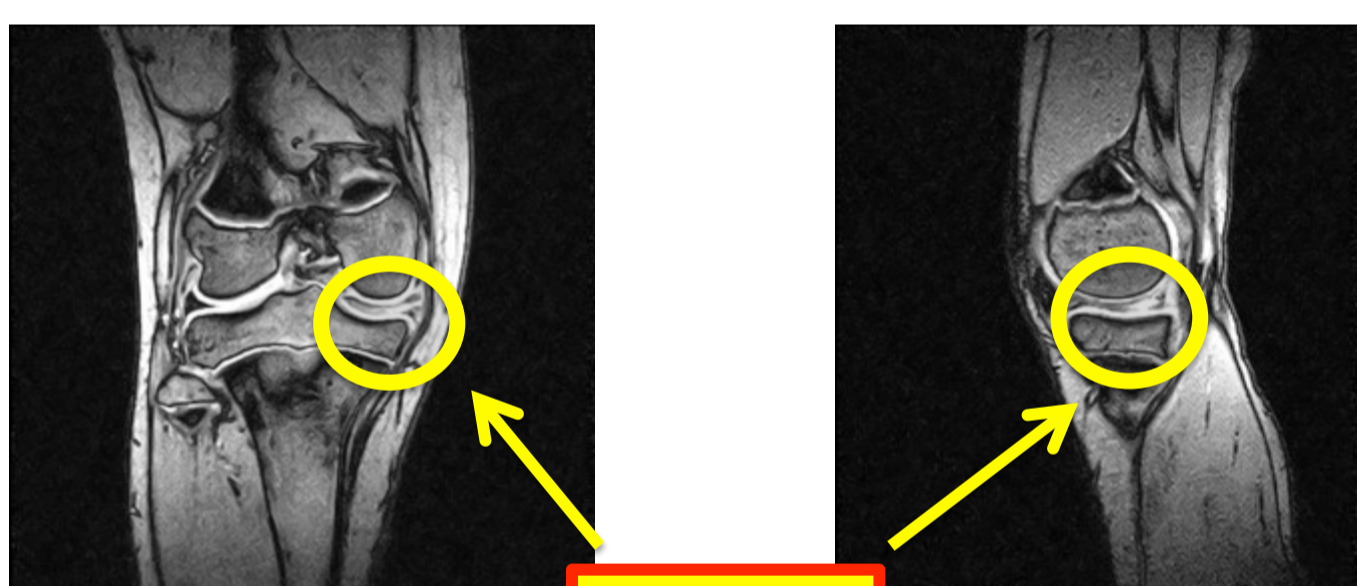
\* 酒井医療機器社製徒手筋力計(以下Mobie)で測定

レントゲン所見

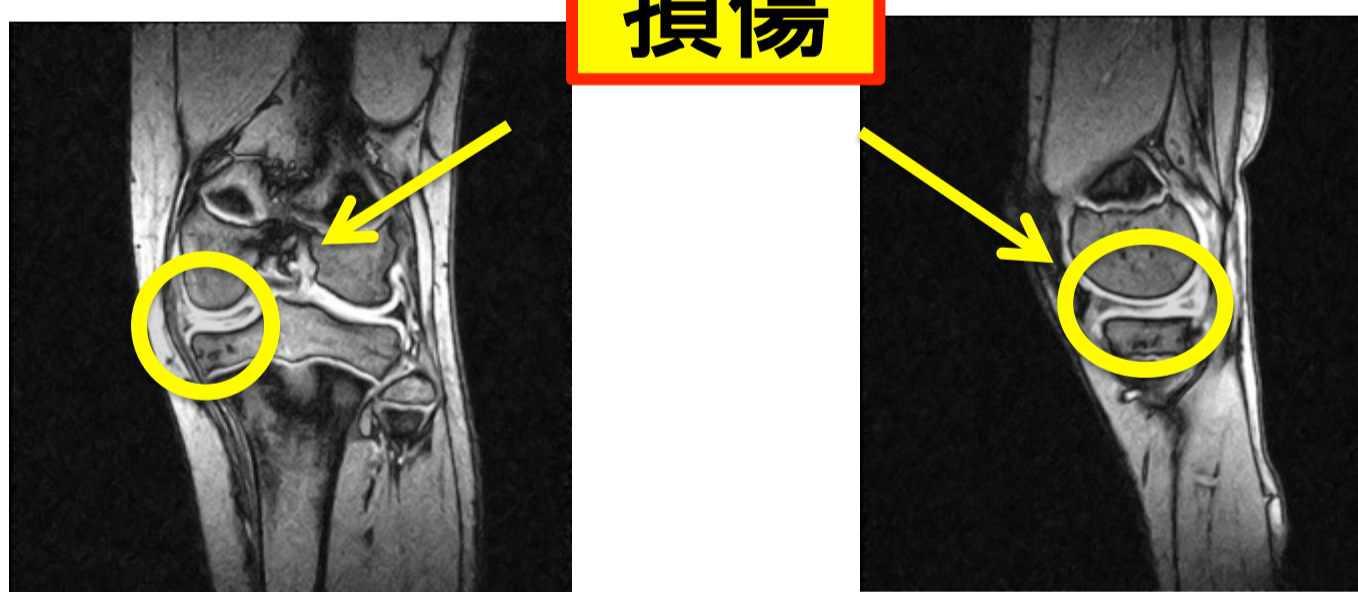
内側関節裂隙の開大と  
脛骨内側プラートのカップサイン様の所見



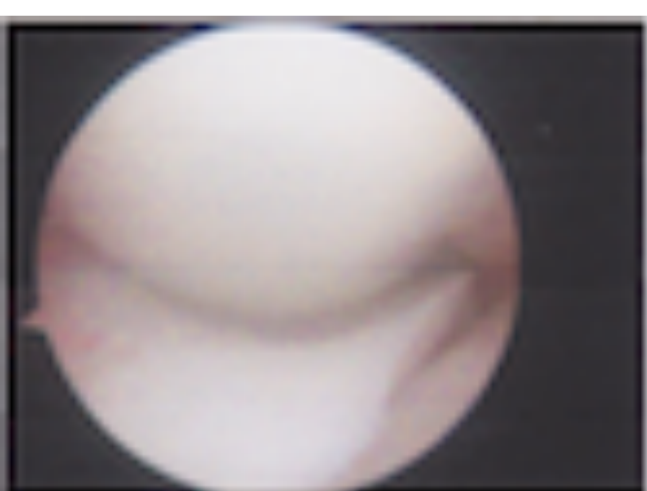MRI所見(上:右膝、下:左膝)



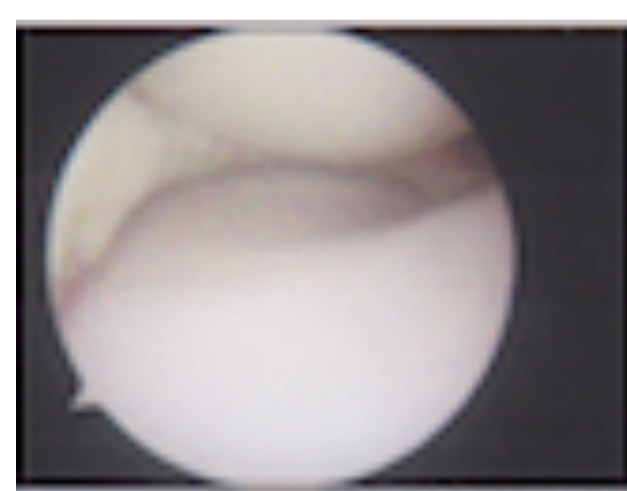
損傷



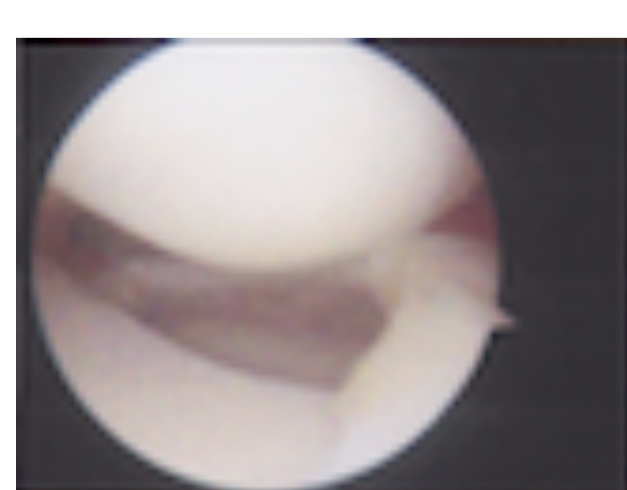

関節内所見(上:左膝、下:右膝)



術前



術後



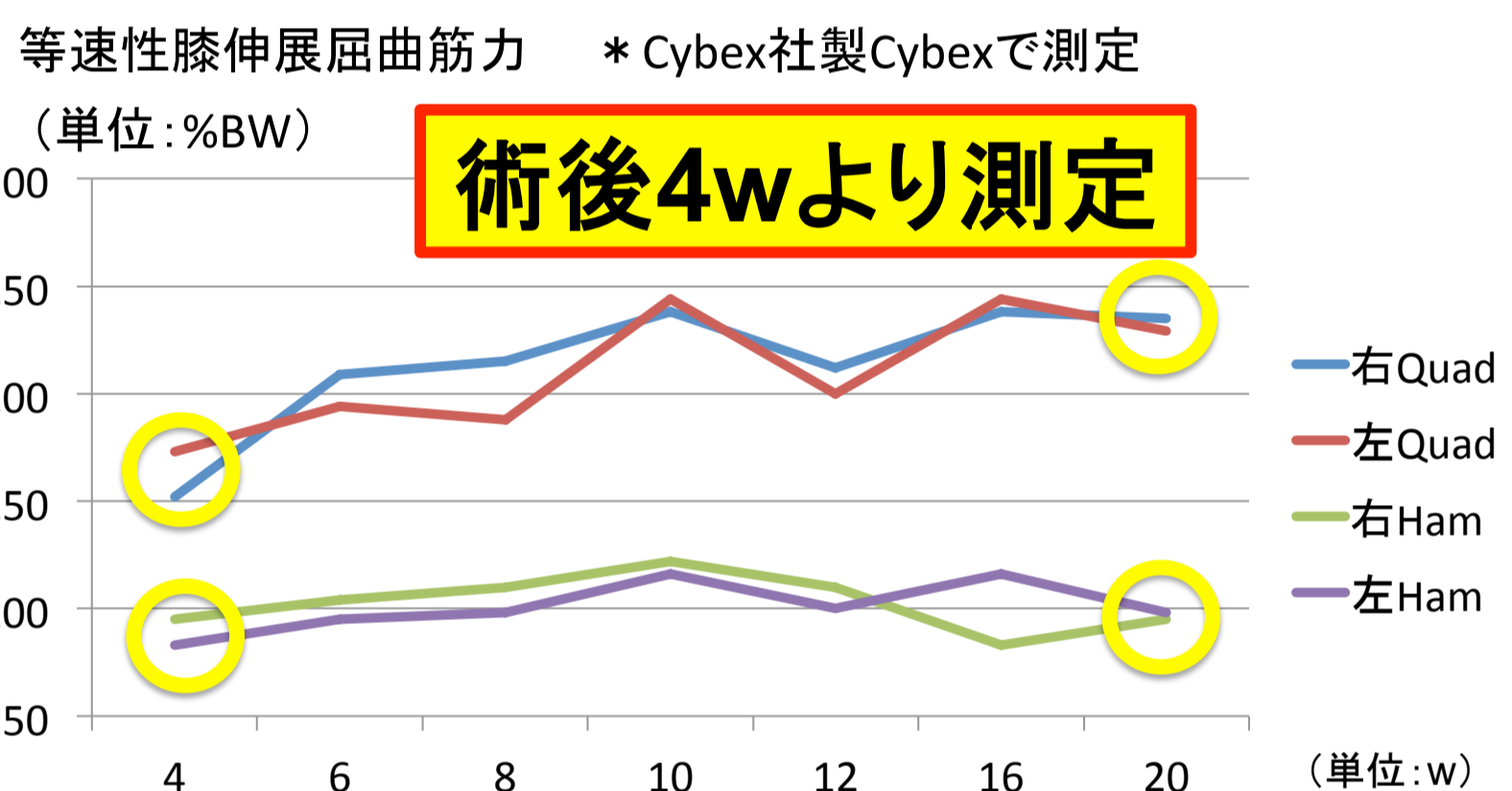
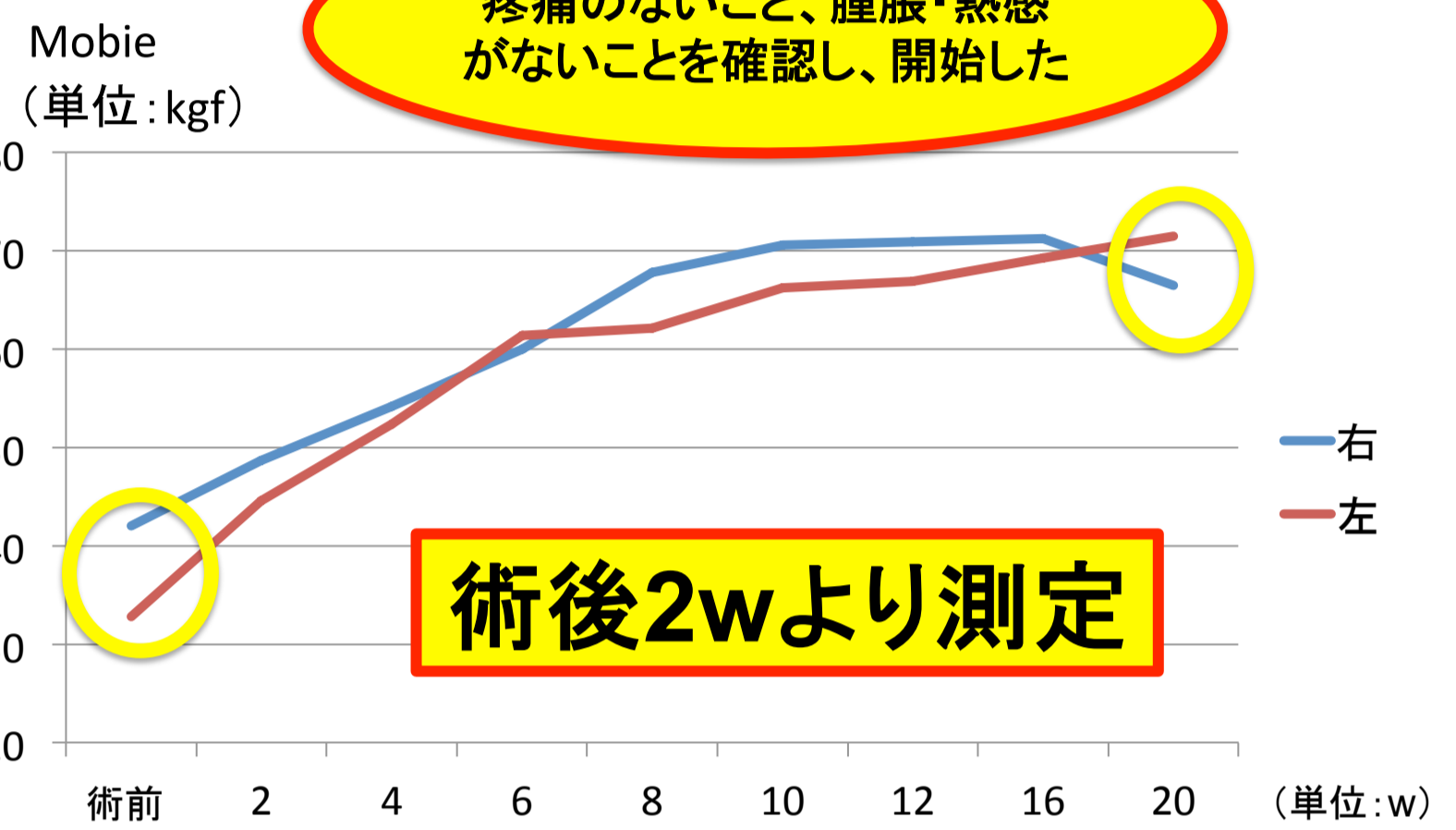**【経過】**

術後の理学療法は、膝関節屈曲角度や免荷期間は設けなかった。主治医より、学校体育やスポーツ活動は術後半年以降と指示あり。

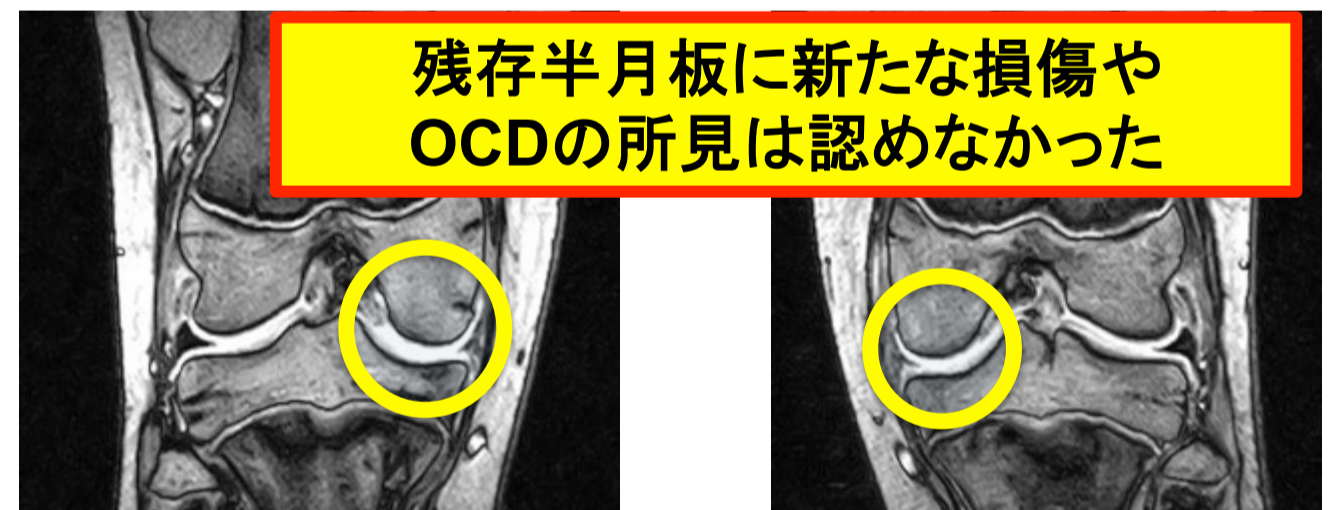
	術前	2w	4w	6w	8w	10w	12w	16w	20w
腫脹	-/-	+/+	+/+	+/+	-/-	-/-	-/-	-/-	-/-
熱感	-/-	+/+	+/+	+/+	-/-	-/-	-/-	-/-	-/-
疼痛	+/+	+/+	+/+	+/+	-/-	-/-	-/-	-/-	-/-
圧痛	+/+	+/+	+/+	+/+	-/-	-/-	-/-	-/-	-/-
McM	+/+	-/-	-/-	-/-	-/-	-/-	-/-	-/-	-/-

理学療法プログラム

	1w	2w	3w	4w	5w	6w	7w	8w
ROM-ex	→	→	→	→	→	→	→	→
OKC-ex	→	→	→	→	→	→	→	→
Ergometer	→	→	→	→	→	→	→	→
CKC-ex	→	→	→	→	→	→	→	→



MRI(術後20w 右膝/左膝)



残存半月板に新たな損傷や  
OCDの所見は認めなかった

**【考察】**

Sunilら<sup>3)</sup>は、術後12カ月のフォローアップにて、関節裂隙の圧痛、McMが消失。

・術後8w時には関節裂隙の圧痛、McMが消失。  
術後18カ月後の現在も症状はなく、空手へのスポーツ復帰が可能となり、良好な経過を辿っている。

Nikhilら<sup>4)</sup>は、エクササイズを用心して行うことが将来、症状の進行を遅らせる。

・炎症症状の改善に伴い、疼痛のない範囲でOKC-exやCKC-exを追加した。通常の半月板部分切除術より、円板状半月板損傷後はOCDを併発する危険性が高いため、慎重にリハビリテーションを行ったことが、症状の進行を認めなかったのではないかと考える。

**【まとめ】**

・両膝関節内側型円板状半月板損傷という稀な一症例を経験した

・現在、合併症は認めず、経過は良好である

・今後も注意深い経過観察が必要である

**【参考文献】**

1) Dickasonら: Clin Orthop Relat Res 1982;168:75-9.

2) Kimら: Sports Medicine Arthroscopy Rehabilitation & Technology 2010;2:21

3) Sunilら: Arch Trauma Res. 2015 March;4(1):e27115.1-3

4) Nikhilら: Journal of Orthopaedic Case Reports 2016 Sep-Oct;6(4):84-87

**【倫理的配慮、説明と同意】**

本研究は、ヘルシンキ宣言に基づき、症例に対して検査前に今回の研究の意義、説明と同意を得た